Lane Medical Library

UEBER

TRAUMATISCHE LUXATIONEN

BEIDER HÜFTGELENKE.

INAUGURAL-DISSERTATION

DER

HOHEN MEDICINISCHEN FACULTÄT DER UNIVERSITÄT

BERN

ZUR ERLANGUNG DER DOCTORWÜRDE

VORGELEGT

VON

PAUL NIEHANS,

CHEFARZT AM INSELSPITAL IN BERN.

Auf Antrag des Herrn Prof. KOCHER von der Facultät zum Druck genehmigt.

Bern, 9. November 1887. Der Decan: H. KRONECKER.

LEIPZIG,

DRUCK VON J. B. HIRSCHFELD.

1888.

Wenn wir die sonst reichhaltige Literatur der Hüftgelenkluxationen im Allgemeinen durchblättern, so erhalten wir den Eindruck, als gehörte die Luxation beider Hüftgelenke traumatischer Natur zu den seltenen Vorkommnissen. Wir werden hierin noch mehr bestärkt, wenn wir die gangbarsten Handbücher der Chirurgie nachschlagen und die in Rede stehende Verletzung kaum erwähnt oder nur in sehr mangelhafter Weise verzeichnet finden.

Bei Bearbeitung seines umfangreichen Werkes über die Krankheiten der Extremitäten erwähnt Pitha[1]) in dem Literaturverzeichniss der Hüftgelenkluxationen blos 2 Fälle von doppelseitiger Luxation; über die Verletzung selbst finden wir keine besonderen Angaben. Lossen[2]) dagegen widmet in seiner 1880 erschienenen Abhandlung den traumatischen doppelseitigen Hüftgelenkluxationen einige Zeilen und führt 7 ihm aus der Literatur bekannte Fälle an. In den sonst üblichen chirurgischen Lehrbüchern geschieht der traumatischen Doppelluxation selten Erwähnung. So finden wir z. B. bei Roser und König[3]) nichts Bemerkenswerthes darüber angegeben. Albert dagegen hat in der letzten Auflage seines Lehrbuches die traumatische Luxation beider Hüftgelenke mit einigen Worten bedacht. Hueter-Lossen erwähnt in der letzten Auflage seines Werkes: Grundriss der Chirurgie, dass auch beide Hüftgelenke luxirt werden können; v. Bardeleben[4]) äussert in seinem Lehrbuch der Chirurgie die Ansicht, dass traumatische Luxationen beider Hüftgelenke nicht so selten vorzukommen pflegen, wie dies angenommen werde. Auch Gross erwähnt diese Verletzung in seinem „System of Surgery", giebt ihr

1) Die Krankheiten der Extremitäten. Pitha-Billroth's Handbuch. Bd. XIII.
2) Deutsche Chirurgie. Lieferung 65.
3) Chirurgie 1885. Bd. V. S. 293.
4) Lehrbuch der Chirurgie. Bd. II. 7. Auflage. S. 798.

aber die Bezeichnung „*exceedingly incommon*“ und bemerkt, dass Gibson, Cooper und Boisnet ähnliche Fälle beobachtet hätten. In Hamilton's Fractures and Dislocations finden wir den Fall Gibson's wieder citirt. In der älteren Literatur begegnen wir keinen nennenswerthen Angaben über unsere Verletzung.

Die erste gut und ausführlich beschriebene, von Sinogowitz in Danzig beobachtete Doppelluxation datirt vom Jahre 1830. Der interessante Fall mit seinen Einzelheiten, den wir auch in Ludwig v. Froriep's Notizen[1]) reproducirt finden, lautet folgendermaassen:

Den 20. April 1830 wurde Sinogowitz zu einem schwer Verletzten gerufen, der soeben in das Stadtlazareth gebracht worden war. Er lag bereits auf einem hohen, für derartige Kranke bestimmten, fest construirten Bettgestelle auf dem Rücken. Urin und Stuhl gingen unwillkürlich ab, die unteren Gliedmassen waren gelähmt, doch nicht gefühllos; man fühlte einige Spannung der Musculatur über den Trochanteren, und die Oberschenkel lagen mehr gespreizt. Die untere Gegend des Unterleibes war vorgetreten, die Genitalien erschienen abwärts-rückwärts gestellt, Hüften und Umgebung aber so verunstaltet, dass der Verfasser, um sich über die Verletzung genauer zu unterrichten, den Verletzten vorsichtig auf den Bauch legen, die Arme anstrecken und den unteren Gliedmassen eine möglichst ähnliche, dem Kranken erträgliche Lagerung geben liess. In dieser Lage fand Sinogowitz Folgendes: Die Gegend der unteren Lendenwirbel war tief eingedrückt, so dass man in diese Vertiefung quer über dem heiligen Beine und den Hüften, wenn man sie ausfüllen wollte, beide Fäuste nebeneinander legen konnte. Die Hüften mit den Trochanteren waren wie plattgedrückt, ungewöhnlich breit, wenigstens 2″ breiter, als es nach dem Gliederverhältniss des sonst kräftig und wohlgebildeten Mannes zu erwarten war. Die Oberschenkel lagen mehr auseinandergespreizt, die Kniee waren mässig flectirt, die Füsse aber standen weder nach aussen, noch entschieden nach innen, gaben also kein diagnostisches Merkmal für eine secundäre Verrenkung der Oberschenkel an die Hand. Aus dem Vergleiche der Entfernung der Trochanteren vom Hüftbeinkamme, woselbst die Muskellagen gespannt waren, ergab sich bestimmt, dass beide Trochanteren wenigstens 2″ tiefer als im natürlichen Verhältnisse vom Hüftbeinkamme abstanden, Erscheinungen, wie bei Luxation nach dem eirunden Loch, so, wie solche A. Cooper beschreibt. Aus der auffallenden Länge des Abstandes beider Trochanteren von einander, bei gleichzeitiger Verlängerung der verrenkten Glieder, glaubte Sinogowitz höchst wahrscheinlich einen Stand beider Gelenkköpfe zur Gelenkhöhle annehmen zu dürfen, wie er weder bei Verrenkung des Oberschenkels gegen das eirunde Loch hin, noch bei der gegen die Incisura ischiadica hin vorkommt, und sein ferneres Verfahren wurde demnach durch die Annahme geleitet, dass beide Gelenkköpfe aus dem Acetabulum gewichen waren und sich unter dem unteren Rande des Acetabulum befinden

1) Notizen aus dem Gebiete der Natur- und Heilkunde. 1836. S. 159.

mussten, also im Stande der erst entstehenden primären Verrenkung des Oberschenkels aus der Gelenkpfanne vertrieben waren. Die unterbrochene Wirksamkeit der Adductoren und Glutäen, veranlasst durch Dislocation der Lendenwirbel, die dabei offenbar stattgehabte Commotion aller Nerven dieser Gegend, und besonders die eigenthümliche Art, auf die diese Luxationen der Oberschenkel entstanden waren, liessen es zu, dass beide aus der Pfanne gewichenen Gelenkköpfe im beschriebenen Stande verblieben und sich dort einstweilen feststellten. Ehe Sinogowitz die Reduction beschreibt, führt er die Umstände an, unter welchen der Verletzte jene Commotion und die Luxationen erlitt. Derselbe befand sich im inneren Schiffsraume der fast bis zur untersten Schiffsluke mit fichtenen Bohlen von 12″ Breite und 3‴ Dicke und ungefähr 20′ Länge beladen war, um durch diese Luke ihm vom Wasser aus zugeschobene Bohlen in den inneren Schiffsraum zu fördern. Mit dem Gesicht gegen die Luke gewandt, stand er mit ausgespreizten Beinen da und fasste die Bohlen und schob sie sich zwischen den Füssen durch, um sie so am schnellsten und bequem in ihre Lage zu bringen. Eben war er mit einer solchen Bohle beschäftigt, als das im Wasser befindliche Ende derselben durch Wellenschlag plötzlich in die Tiefe stauchte und er durch das noch zwischen den Beinen befindliche andere Ende der Bohle, auf diesem reitend, gewaltsam aufwärts, etwa 6 Fuss hoch, gegen einen Querbalken der Schiffsdecke geschleudert wurde, der ihn in der Lumbalgegend traf, während die Bohle noch zwischen den Oberschenkeln war. Der Verletzte fiel dann platt auf den Bauch und wurde bald darauf vom Fahrwasser bei Danzig mit Sorgfalt nach der Stadt geschafft. So kam diese seltene gleichzeitige Luxation beider Oberschenkel und die auffallende Eindrückung der Lendenwirbel zu Stande. Um sogleich die Reposition der Oberschenkel zu bewirken, liess Sinogowitz den Verletzten im Bettgestell vorsichtig wieder auf den Rücken legen. Zwei starke Männer fixirten durch ein quer über die Hüften gelegtes Handtuch zu beiden Seiten das Becken, der Verfasser selbst legte die Schuhe ab, stellte sich zwischen die Beine des Kranken, das Gesicht ihm zugewendet, aufs Bettgestell, dessen Rosshaarpolster auf fester Bettunterlage ruhte, und legte quer über dem rechten Knie ein sehr langes Handtuch als Schlinge an, deren Enden er um seinen Nacken kreuzte. Als dies geschehen, legte er eine zweite Schlinge über die Knöchelgelenke des rechten Fusses an und übergab die Enden derselben einem kräftigen Manne, mit der Weisung, auf seinen Wink nach noch anzugebender Richtung daran zu ziehen. Er wollte den unter dem unteren Rande des Acetabulum stehenden Gelenkkopf erst von diesem nach aussen hinwegziehen, um den Widerstand desselben mit dem Gelenkkopfe zu umgehen, da dieser hervorragende Rand das einzige Hinderniss der geraden Rückfuhr des Kopfes abgab. Da er bei den hierbei erforderlichen Bewegungen seines eigenen Körpers aus dem Gleichgewicht kommen musste, so unterstützte ihn ein links von ihm neben dem Bette stehender Mann durch sicheres Umfassen seiner Hüften. Als Alles vorbereitet war, fixirte er mit dem rechten Fuss die vordere Umgebung des rechten Acetabulum, spannte sich gegen die in seinem Nacken liegenden gekreuzten Schlingenenden, liess zugleich die ganze Extremität durch die Schlinge am Knöchel in der Richtung zur Linken, seinen eigenen Be-

wegungen folgend, gleichmässig verstärkt anziehen, und jetzt, im Augenblicke als er, unterstützt von den Gehülfen an seiner linken Seite aus seinem Gleichgewicht mit der oberen Hälfte des Körpers fast hinaus über den Rand des Bettgestelles gelangt war, während gleichzeitiger Extension des Gliedes nach auswärts und dann aufwärts, schlüpfte der Gelenkkopf ohne auffallend hörbares Geräusch in die Gelenkpfanne. Der Verunglückte blieb unfähig, das Glied zu bewegen, aber die Normallage desselben zum Becken war hergestellt, und Versuche, es zu bewegen, schmerzten nicht mehr. Nach einiger Erholung verfuhr man ebenso mit dem linken Oberschenkel und sah davon denselben Erfolg. Der Verletzte war von einem grossen Theil seiner Schmerzen befreit, man konnte beide Oberschenkel ohne Hinderniss bewegen und sich von der richtigen Lage derselben zum Hüftkamme überzeugen, sowie dass auch die auffallende Breite der Hüftgegend verschwunden war. Man legte nun ein Handtuch sicher um beide Trochanteren und wendete Alles an, was den traurigen Zustand des Kranken mildern konnte. Schon nach 5 Tagen konnte er mit den Oberschenkeln einige Bewegungen machen und dadurch die wirklich gelungene Reposition beider Oberschenkel am sichersten beweisen. Die Verunstaltung der Lendenwirbelgegend blieb aber unverändert, und lange noch bestand das Unvermögen, Urin und Stuhl freiwillig zu entleeren, fort. Doch die kräftige Constitution des Kranken überstand bei arzneilicher und diätetischer Pflege auch diese Uebel. Nach 4 Wochen war die Lähmung der Sphinkteren gehoben, und Patient konnte liegend alle Bewegungen der Oberschenkel machen, Stehen und Gehen aber fiel ihm sehr schwer und noch lange schien er die Haltung in den Hüften verloren zu haben, da er sich, auf Krücken gestützt, durch seitliche Schwankungen des Körpers mühsam fortzubewegen versuchte und durch Einsenkung der Lendenwirbel auffallend an Länge verloren hatte. Nach 4 Monaten ging es mit dem Gehen besser, und er verliess am 27. September 1830 die Anstalt.

2 Jahre darauf sah ihn Sinogowitz bei einer Revision der sich als Invalide meldenden Landwehrleute wieder. Sein Gang war sicher, sein Körper kräftig wie sonst, nur war er, wie es sich aus der Zollangabe seiner früheren Grösse in der Liste ergab, über 2″ kleiner geworden. Als er entkleidet war, überzeugte sich Sinogowitz nochmals, dass die Oberschenkel in ihren Acetabulis richtig standen. Die Vertiefung der Lumbalgegend hatte dieselbe Form beibehalten, die Hinterbacken standen sehr hoch aufwärts und die Genitalien waren mehr abwärts gerückt. Nach dieser Zeit ist der Mann dem Verfasser nicht wieder vorgekommen.[1])

Dass vorstehende Beobachtung grosses Interesse erregte, ist leicht begreiflich und wurde dieselbe auch in allen zu jener Zeit erscheinenden Fachjournalen und Zeitschriften referirt; Sinogowitz's Fall wird von späteren Autoren häufig citirt, unter Anderen auch von Malgaigne. Beinahe 10 Jahre verstrichen, bis ein ähnlicher Fall bekannt wurde. Andreini publicirte anno 1845 in der Gazetta-Toscana (1845) folgende Beobachtung:

1) Med. Zeitschr. v. V. f. H. in Pr. 1836 und Schmidt's Jahrb. Bd. XVI. S. 62.

„Ein 30jähriger Bauer wurde beim zufälligen Umstürzen eines mit Möbeln beladenen Wagens sehr heftig zu Boden geschlagen. Der rechte Oberschenkel war nach oben und aussen, der linke nach unten und innen (Luxat. sous-pubienne) verrenkt. Die Einrichtung gelang beiderseits leicht und nach einigen Tagen kehrte der Kranke zu seinen Geschäften zurück."

Ein Jahr später veröffentlichte die „Prager Vierteljahrschrift für praktische Heilkunde" einen weiteren von Jung beobachteten Fall von doppelseitiger Hüftluxation. Der diesbezügliche Passus lautet:

„Gleichzeitige Verrenkung beider Oberschenkel beobachtete Jung bei einem rüstigen Landmann, der eben damit beschäftigt war, eine Karre Lehm in einer Lehmgrube zu laden, als plötzlich die unterhöhlte Wand derselben sich löste und ihn mit Gewalt zu Boden warf, wobei ihm beide Schenkel aufwärts glitten. Der rechte Schenkelkopf zeigte sich bei der bald nach der Verletzung gepflogenen Untersuchung nach hinten, der linke nach hinten und aufwärts verrenkt. Die Wiedereinrichtung des rechten Schenkels gelang sehr bald und bei dem ersten Versuche. Schwieriger jedoch war die Einrichtung des linken Oberschenkels, welcher auch, nachdem sie endlich gelungen, um 1/4 Zoll länger als der rechte erschien. Diese Verlängerung erklärt Jung daraus, dass sich die Pfanne mit ausgetretenem Blute ausgefüllt habe, dessen Austritt der wieder eingerenkte Schenkelkopf versperrte. Den rechten Schenkel konnte der Kranke gleich nach der Wiedereinrichtung willkürlich und gehörig bewegen, linkerseits war dies nur mit fremder Hülfe möglich. Es erfolgte eine unbedeutende Reaction und nach 5 Wochen war der Mann völlig genesen." [1])

Im Jahre 1852 brachte die New-York Medical Times [2]) einen Fall von doppelseitiger Luxation beider Oberschenkel, von Wood beobachtet, zur Publication:

„Case of luxation of the both hip-joints. By James R. Wood, M. D., one of the surgeons of Bellevue-Hospital. — New-York med. Times. 1852. Vol. II. p. 33." „Patient, 46 Jahre alt, Franzose, wurde am 12. Sept. 1847 im Bellevue-Hospital aufgenommen, an einem Fieberanfall leidend. Nach seiner Genesung wurde er auf die chirurgische Abtheilung verlegt und kam in meine Beobachtung. Der eigenthümlich hinkende Gang des Patienten und die ungewöhnliche Krümmung der Wirbelsäule zogen die Aufmerksamkeit des Beobachters auf sich. Untersuchung: Trochanteren stark vorstehend, in einer anderen Lage gegenüber dem Darmbein beiderseits. Der linke circa 1 Zoll unter dem Niveau der Crista ilei, der rechte circa 2 Zoll unter demselben. Die Schenkelköpfe rutschten beim Gehen auf dem Dorsum des Darmbeins beiderseits hin und her, bei jedem Schritt um 1 Zoll auf- und absteigend. Crepitation beiderseits zu fühlen. Der Steiss ist auf- und rückwärts gehoben, die Schambeingegend steht ab- und vorwärts, so dass die Spina ant. sup. sich in einer senkrechten Linie mit der Crista pubis befindet. Die Kniee sind genähert, die Füsse aus-

1) Prager Vierteljahrschrift. Bd. IV. S. 108. 2) Siehe Tabelle.

wärts gedreht. Adduction ungehindert, Abductionsfähigkeit beinahe aufgehoben. Patient kann die Oberschenkel nur so weit abduciren, dass sie parallel stehen. Beim Gehen ist das Heben der Füsse erschwert und besteht eine Tendenz zu starker Adduction, wobei ein Knie über dem anderen reitet. Die Muskeln um die Gelenke herum sind unverletzt, die Glutaei aber sind emporgehoben, bilden eine Vorragung und behindern die Abtastung der Crista ilei. Patient ist stehend 5′ lang, liegend 5′ 2″. Mittelst Zug kann das Bein um 2″ und mehr verlängert werden. Abstand zwischen Trochanter major und Symphysis pubis beim Stehen 10½, beim Liegen 11½″. Das linke Bein steht 1″ höher und ist weniger beweglich als das rechte. Die Biegung der Lendenwirbelsäule entspricht einem Kreise von 18″ Durchmesser. Schmerz in den neuen Gelenken nur bei Witterungswechsel und beim Gehen. Bei längerem Liegen auf einem Trochanter fühlt Patient tiefliegenden Schmerz in der Gegend des gegen das Darmbein andrückenden Schenkelkopfes. Patient fiel im 6. Lebensjahre von einer Brücke circa 25′ hoch herunter. Vor diesem Unfall soll der Gang so gut gewesen sein, wie bei jedem anderen Kinde. Patient war 3 Wochen ans Bett gefesselt und ging hierauf 6 Monate an Krücken. Von da ab hat er zum Gehen stets einen Stock gebraucht. Seit jenem Unfall hatte er öfters das Unglück, zu stürzen, und schien jedes derartige Trauma die Schwierigkeit der Bewegung in den neuen Gelenken zu vermehren. Er constatirte eine Abnahme seiner Körperlänge um 2″ seit seinem 21. Lebensjahre.“

Im Jahre 1853 berichtete Bois de Loury in der Gazette des Hôpitaux (auch Revue med. française et etrangère. Paris 1853) von einer doppelseitigen Luxation bei einem 7jährigen Knaben. Die Beschreibung des Falles aber passt auf eine doppelseitige Luxation nicht traumatischer Natur; wir lassen daher denselben unberücksichtigt.

1854 veröffentlichte Barker eine Beobachtung, betreffend einen Patienten mit doppelseitiger Luxatio obturatoria.

„Case of the simultaneous Dislocation of both femora upon the Obturator Foramina with Protrusion of the Head of the left femur through the Obturator Foramen of that side into the cavity of the Pelvis. By Thomas C. Barker M. D. American Journal of med. Sciences. New-Series. Vol. XXVII. 1854. p. 412—414.“

„Jeremiah S., Irrländer, 19 Jahre alt, schlank, Schneider von Beruf, jetzt Kellner. Am 17. October 1854 Nachmittags ging Patient über den Fluss Rio Chagres auf dem Gerüst für die Eisenbahnbrücke, die hier gebaut wird, glitt aus und fiel, Füsse voran, circa 25—30′ tief hinunter auf den Sand am Ufer des Flusses und wurde auftreffend mit der inneren Seite des Schenkels gewaltsam zur Seite geschleudert, wobei beide Schenkelköpfe ins Foramen obturat. jederseits luxirt wurden. Die Oberschenkel waren vor- und auswärts gerichtet und in einem stumpfen Winkel gebeugt gegen das Becken (ziemlich nahe einem rechten Winkel). Vollständige Streckung der Oberschenkel unmöglich, ebensowenig des Unterschenkels, obschon die Oberschenkel in einem spitzen Winkel gegen das

Becken flectirt werden konnten. Keine weiteren ernsteren Verletzungen. Ich wurde an den Ort der Verletzung einige Minuten nach dem Unfall zu dem Patienten gerufen; er wurde sofort nach der Spitalbaracke auf San Pablo gebracht. Wir bemühten uns während beinahe 2 Stunden die Luxationen durch Manipulationen, Zug und Gegenzug einzurichten, allein ohne Erfolg. Im späteren Nachmittag nahmen wir unsere Einrichtungsversuche nochmals auf, abermals erfolglos. Weitere Versuche wurden an jenem Tage aufgegeben. Am 19. October Nachmittags erneuerte Versuche (Zug von Hand) unter Chloroformnarkose. Anfangs ohne Erfolg, dann aber gelang es mit Hülfe des Flaschenzuges, sowie mittelst Extension und Contraextension, den rechten Schenkelkopf vom Foramen obtur. abzuziehen und einzurichten nach der Fergusson'schen Methode. Die Einrichtung des linken Schenkels, auf gleiche Weise versucht, gelang nicht. Am 20. October neue Versuche: Patient wurde auf eine harte Matratze, die auf zwei Bänken ruhte, in Rückenlage gelagert und das Becken mit einer starken Binde fixirt. Chloroformnarkose. Wir arbeiteten beinahe 1 Stunde ohne Erfolg. Wie Tags zuvor zeigte sich eine crepitirende und ruckweise Bewegung beim Nachlassen des Extensionsseils. Bei der Untersuchung per anum fühlte man den Schenkelkopf in die Beckenhöhle durch das Foramen ovale durchgetreten; bei Rotation des Schenkels Mitbewegung. Nach einer Pause von 1 Stunde neue Einrichtungsversuche, gleichfalls unter Chloroformnarkose. Starke Flexion des Oberschenkels, der Schenkelkopf schlüpft infolge derselben aus der Beckenhöhle heraus. Extension nach aufwärts, nach dem Kopf des Patienten hin. Mässige ununterbrochene Extension, verbunden mit Contraextensionsversuchen und Rotation. Nach 15 Minuten beständiger Anstrengung während der Narkose gelang die Einrichtung. 10 Tage nachher war Patient wieder arbeitsfähig.

Im nämlichen Jahre (1854) machte Prichard[1]) aus London folgenden Fall bekannt:

„Thomas P., 19 Jahre alt, Eisenbahnarbeiter, wurde am 25. März 1854 während er in kauernder Stellung auf der Bahn arbeitete, von einem Wagen überfahren und niedergedrückt. Kniee und Zehen waren beiderseits einwärts gerichtet und berührten sich gegenseitig. Beide Schenkelköpfe fühlte man auf dem Rücken der Darmbeine unter den Glutäen. Die Reposition des rechten Schenkelkopfs erfolgte mit Flaschenzug in Chloroformnarkose sehr schnell, der linke machte mehr Schwierigkeit. Mit der geraden Extension, welche keinen Erfolg gehabt hatte, als dass das Knie mit dem der anderen Seite parallel gestellt worden, musste man nachlassen und die Rotation mit gleichzeitiger querer Extension versuchen. Damit gelang die Einrichtung vollständig ohne hörbares Geräusch."

Im Jahre 1855 gelangte von Hodgen eine Doppelluxation zur Veröffentlichung.

Case of dislocation of both thigh bones with laceration of iliosacral ligaments and displacement of the right os innominatum. By J. Hodgen

1) Siehe Tabelle.

prof. of Anatomy in the medical Departement of the University of the State of Missouri. St. Louis med. and surg. Journ. 1855. Vol. XIII. p. 11. „Am 24. Juli 1854 wurde ich mit Dr. Morris und Seely zu dem Knaben Robert Jorry gerufen. Patient im Begriff, ein paar Pferde, welche mit einem Wagen durchgingen, aufzuhalten, wurde zu Boden geworfen. Während er sich auf allen Vieren unter dem Wagen wegzukommen bemühte, erfasste ihn das Rad von hinten her, traf das Scrotum, ging über dasselbe hinweg und drückte ihn so zu Boden. Wir fanden ihn in Rückenlage. Der rechte Oberschenkel rechtwinkelig gegen den Stamm gebeugt, die Kniee auswärts schauend, der Fuss noch mehr nach aussen stehend. Trochanter rechts schwer, der Kopf dagegen ziemlich leicht über dem Os ischii oberhalb der Tuberositas zu fühlen, wahrscheinlich der Spina anliegend, aber nicht auf der Incisura ischiadica. Jede Bewegung sehr schmerzhaft, linker Schenkel mehr flectirt, als der rechte, und weiter abstehend von der Mittellinie, der Fuss auswärts gedreht. Trochanter tiefer gelegen als gewöhnlich, der Kopf leicht zu fühlen in der Perinealgegend vor dem Foram. ovale, aber nicht in dasselbe hineingepresst. Bewegung ebenfalls sehr schmerzhaft. Ich legte ein Handtuch zwischen die Beine und über das Hüftgelenk weg zur Contraextension, band ein weiteres Handtuch um den Oberschenkel oberhalb des Knies und befestigte einen Flaschenzug; dann wurde ein Waschseil von diesem Handtuch über einen anderen Flaschenzug geleitet, welcher über und vor dem Patienten angebracht wurde und rückwärts wieder zum ersten Flaschenzug ging. Ferner wurde noch ein Handtuch auf der einen Seite des Oberschenkels dicht am Becken angelegt und zwei Assistenten übergeben. Ein weiterer Assistent fixirte das Becken. Aethernarkose. Nach Erschlaffung der Musculatur liess ich die Assistenten den oberen Theil des Schenkels nach aussen ziehen, wobei der Kopf unter allmählichem Nachlassen der Extensoren vor die Pfanne zu liegen kam und beim gleichzeitigen Nachlassen des Seitenzuges und Auswärtsrotation des Fusses in die Pfanne hineinglitt. Dauer der Reposition 5 Minuten; das Bein war wieder frei und glatt beweglich nach jeder Richtung. Die Einrichtung gelang rechts in gleicher Weise ziemlich leicht. Fixation beider Hüftgelenke gegeneinander mittelst breiter Binde. Strenge Ruhe. Fieberloser Verlauf. Am 2. Tage erschien das rechte Bein länger als das linke und die Zehen auswärts gedreht. Am 3. Tage Zunahme der Verlängerung, am 4. Tage $1\frac{1}{4}''$ Unterschied. Ueberzeugt, dass der Kopf wieder seinen Platz verlassen hatte, nahm ich wieder Zuflucht zum Flaschenzug und brachte unter seitlichem Zug und Aufwärtsschieben des Knies anscheinend den Kopf wieder an seinen Platz. In der Meinung, das Kapselband sei gerissen und ein Extravasat habe das Gelenk ausgefüllt und den Schenkelkopf allmählich zum Herausschlüpfen gebracht, applicirte ich eine Schiene längs des Beines mit einer Schlinge über die Hüfte und einem Fussstück, verbunden mit einem Gürtel um die andere Hüfte, und konnte so das Bein in seiner richtigen Stellung erhalten. Dies entsprach dem Zweck vollständig. In wenigen Tagen aber wurde die linke Hüftgegend unter dem Druck der Binde so schmerzhaft, dass die Mutter des Patienten dieselbe lockerte. Am nächsten Tag war das Bein länger, am 3. betrug der Unterschied $1\frac{1}{4}''$. Das Bein wurde nochmals in richtige Stellung

gebracht und die Schiene etwas locker angelegt. Dieselbe wurde diesmal gut ertragen, aber das Bein war $^1/_2$—$^3/_4$″ länger. Entfernung der Schiene nach 2 Wochen. $2^1/_2$ Monate nach dem Unfall (am 1. October) ging der Knabe ohne Krücken und Stock umher, er hinkte sehr wenig. Infolge Zerreissung des rechten Ileosacralgelenks war das rechte Os ilei etwas tiefer gerückt, und bestand somit eine leichte Verlängerung des rechten Beines zu Anfang der Beobachtung wie auch beim endlichen Heilungsresultat. Die schwankende Verlängerung des Beines während der ersten Zeit der Beobachtung findet in dieser gleichzeitigen Verletzung dieses Gelenks ihre Erklärung.“

Im Jahre 1857 wurden 2 weitere Fälle von doppelseitiger Hüftgelenkluxation bekannt, der eine von Warren, der andere von Bourienne mitgetheilt. Der Fall Warren's lautet:

Dislocation of both thighs one into the foramen ovale, the other on the dorsum of the ileum with fracture of the cervix femoris. Communicated to the Boston Society for Medical Improvement. By Mason Warren. Boston Medical and surgical Journ. 1857. Vol. XXXVII. p. 479.

„Patient wurde in das Massachusetts General Hospital gebracht. Er wurde beim Niederreissen eines hölzernen Hauses am Rücken getroffen, als er im Begriff war zu entfliehen. Der rechte Schenkel war fixirt, leicht flectirt, gegen den Körper abducirt und anscheinend verlängert, an der Trochantergegend eine tiefe Einsenkung; Trochanter selbst unsichtbar. Aethernarkose. Extension mit Flaschenzug. Zug in verticaler Richtung am oberen Theil des Schenkels. Durch leichte Rotation wurde der Kopf frei gemacht und glitt in die Pfanne ohne wahrnehmbares Geräusch. Das linke Bein bot die Erscheinungen einer Luxatio iliaca. Es war stark fixirt, verkürzt, die Zehen nach aussen gedreht und auf dem oberen Theil des anderen Fusses ruhend. Trochanter prominent und nach oben verschoben, circa 3″ von der Crista ilei entfernt. Bei Bewegung des Gliedes undeutliches, aber ausgeprägtes Geräusch. Mittelst Flaschenzuges und Rotationsbewegungen gelang die Einrichtung unter lautem Krachen. Das Bein schien wieder seine normale Lage gewonnen zu haben. Als jedoch die Wirkung der Narkose vorüber war, wurde das Bein allmählich contrahirt und der Fuss leicht auswärts gedreht. Eine Controluntersuchung liess nun bei Rotation des Beines eine Fractur des Oberschenkels, durch den Trochanter gehend, constatiren. Beide Beine wurden nun genähert, das rechte mit Gewichtszug und Oberschiene, das linke mit Desault's Schiene versehen. Ausserdem wurden linkerseits 2 oder 3 Rippen fracturirt gefunden. Durch den gewaltsamen Stoss wurde Luxation und Fractur gleichzeitig erzeugt, allein die Fractur war nicht so complet, um eine Reduction zu verhindern, wurde aber im Momente der Einrichtung vollständig. Nach Ablauf von 2 Monaten (intercurrente Pneumonie) Entlassung. Bewegung des rechten Beins normal, das linke leicht verkürzt. Die Bewegung des Hüftgelenks beschränkt, der Trochanter an der Fracturstelle von unregelmässiger Form.“

Fall von Bourienne de Caën.

Gazette des Hôpitaux. 1857. p. 259. Luxation traumatique des deux articulations coxo-femorales. Reduction.

„Am 9. December 1856 verliess P. D., 35 Jahre alt, Erdarbeiter in Arbeit bei Eisenbahnbauten, seine Arbeit, als eine Erdmasse von 5 Meter Höhe herunterfiel, ihn von hinten erreichte und bis zum Gürtel begrub. Man fand den Verunglückten zusammengekauert, das Gesicht gegen die Erde gekehrt. Bei der Untersuchung fand ich den Patienten halb sitzend im Bett auf die linke Seite geneigt und sich mühsam in dieser Position haltend mit Hülfe eines von der Decke herunterhängenden Stricks. Zahlreiche Spuren von Contusionen im Gesicht. Athmung gut. Puls normal, Urinabgang ungestört. In der rechten Gesässhälfte starke Schmerzen und Druckempfindlichkeit. Ihre Form bedeutend verändert; sie bildet einen Kegel, dessen Spitze, nach unten und rückwärts gedreht, der Incisura ischiadica entspricht. Bei der Palpation an dieser Stelle eine harte Geschwulst, rundlich, sehr druckempfindlich, unbeweglich. Der grosse Trochanter etwas weniger vorragend als normal, an seiner gewohnten Stelle. Die Fossa iliaca externa frei, die Contouren der Crista ilei zu verfolgen. Das rechte Bein gebeugt und in starker Einwärtsrotation, die Leistenrinne tief mit vielen Furchen. Trotz der intensiven Contracturen bei Bewegungsversuchen kann man constatiren, dass Extension und Flexion des Oberschenkels gegen das Becken möglich sind, Abduction und Rotation nach aussen jedoch unmöglich. Chloroformnarkose. Rückenlage. Patient wird dem rechten Bettrand genähert. In der Leistenfalte der linken Seite wird ein Tuch für die Contraextension gelegt, bedient durch 4 Gehülfen. Zwei Schleifen werden ums Knie gelegt und zwei weitere über den Fussrücken befestigt, die ebenfalls von 4 Gehülfen festgehalten werden. Immobilisation des Beckens mittelst einer Cravatte. An dem oberen Theil des rechten Schenkels wird eine Cravatte angelegt, deren Enden zusammengeknotet werden zum Zweck des Zuges und um den Schenkelkopf frei zu machen. Der rechte Arm wird nun um das verletzte Glied geschlungen. Zug mit der seitlichen Schlinge in tiefer Narkose. Zug in einer das linke Bein kreuzenden Richtung, hierauf im Sinne der normalen Axe. Von diesem Moment ab schiebt die linke Hand den Femurkopf nach vorn, während die rechte eine Rotation nach aussen bewirkt. Gleichzeitig starker Zug in der Richtung der Axe des Gliedes. Dumpfes Krachen und ein stossartiges Geräusch bei Nachlass des Zuges zeigen die Einrichtung an. Bei der Vergleichung mit dem anderen Bein erscheint dieses um 6 Cm. länger. Das linke Bein leicht flectirt, das Knie und die Fussspitze nach innen gerichtet. Zahlreiche Falten in der Leiste, in deren Mitte eine schmale lange Ekchymose. Gesässhälfte abgerundet. Contouren des Trochanters vorspringend. Aeussere Fossa iliaca infiltrirt, der Rand der Crista ilei nicht deutlich fühlbar. An der Incisura ischiadica keine abnorme Auftreibung, eine ausgedehnte Ekchymose in der Gegend der unteren Fläche des Sacrums und der beiden hinteren Spinae ilei und der benachbarten Partie der Crista und Fossa ilei. Flexion und Extension des Schenkels möglich, Abduction und Rotation nach aussen unmöglich. Diagnose: Luxation nach hinten. Nach mehrfachen vergeblichen Versuchen gelingt die Einrichtung unter sehr starkem Zug. Beide Beine in halber Flexion gelagert und befestigt. Tags darauf Fieber; die Haut des Gesässes und der Schenkel heiss und etwas ödematös. Baldige Besserung des Localzustandes, indessen noch Schmerzen in den

Waden und Fusssohlen. Nachdem allgemeine Störungen (Schlaflosigkeit, kleiner Puls, Abmagerung) während 3 Monaten bestanden hatten, trat definitive Genesung ein. Der Gang ist leicht, es besteht jedoch noch immer etwas Schwäche in den Beinen."

Ein weiterer Fall findet sich beschrieben in dem Catalogue of the pathological Cabinet of the New-York Hospital. 1860. No. 310. p. 154.

„Patient, ein Deutscher, 27 Jahre alt, wurde von einer vorzeitigen Explosion beim Sprengen eines Felsens getroffen und erlitt hierbei eine tiefe Risswunde am Arme und Quetschung der Lendengegend. Er konnte über den Hergang des Unfalls nichts Bestimmtes berichten. Bei seiner Aufnahme im Spital einige Zeit nach der Verletzung wurde constatirt, dass er seine Füsse nicht aufheben konnte, und dass auch über der linken Hüftgegend eine Difformität bestand, welche Patient jedoch als eine congenitale erklärte. Die Wunde am Arm blieb in schlechtem Zustand und eine schleichende Eiterung und Abzehrung führte den Tod des Patienten 7 Monate nach dem Unfall herbei. 2 Monate nach seiner Aufnahme wurde die Difformität an der linken Hüfte als eine Verrenkung des Femurkopfes nach hinten erkannt. Es wurde Flaschenzug mit theilweisem Erfolg angewandt, in wenig Tagen aber zeigten sich wieder die Symptome einer Luxatio ischiadica. Einen Monat später wurde eine ähnliche Dislocation rechterseits constatirt. Die Autopsie ergab beiderseits eine Luxatio nach hinten nahe der Incisura ischiadica. Der Kopf des linken Femur steht auf dem Dorsum ilei, dicht über der Incisura ischiadica; Knorpel noch vorhanden, aber verdünnt. Die übrigen Knochentheile unverändert. Eine ausgedehnte Knochenablagerung neuer spongiöser Substanz, durchbrochen von vielen Oeffnungen, geht vom Dorsum ilei über die obere und vordere Fläche des Kopfes und Schenkelhalses hinweg zum grossen Trochanter. Dieselbe bildet eine Kapsel für den Kopf und eine lange Brücke zwischen Trochanter und Becken, und macht die Bewegungen des Femurs unmöglich. Eine weniger ausgedehnte neue Knochenbildung findet sich auch am Os ischii vor der Incisura ischiadica und nimmt so Theil an der Bildung einer neuen Gelenkkapsel. Der hintere Theil des Pfannenringes ist ausgebrochen, und finden sich daselbst Knochenwucherungen vom Grund und vom unteren Rand der Pfanne ausgehend. Im Uebrigen ist letztere unverändert. Auf der rechten Seite steht der Kopf mehr direct in der Incisur, keine Pfannenfractur. Die Ausdehnung der neuen Knochenbildung ist halb so gross wie links und ist mit dem Schenkelkopf an mehreren Stellen verwachsen. An dem linken Processus transversus des 4. Lumbalwirbels eine geheilte Fractur."

Im Jahre 1867 publicirte Boisnot[1]) folgenden Fall.

Simultaneous dislocation of both hip-joints reduced by manipulations.

„Patient, ein kräftiger Mann von 40 Jahren, erwartete ein über 100 Pfund schweres Wollbündel, das vom 4. Stock eines Lagerhauses heruntergelassen werden sollte, mit erhobenen Händen, den linken Fuss etwas

1) Siehe Tabelle.

vorwärts, den rechten etwas rückwärts gesetzt und auswärts gedreht. Das Bündel hakte aus und fiel aus der vollen Höhe herunter, seinen Kopf streifend und ihn zu Boden schlagend (der Stamm wurde nach rechts umgeknickt). Es fand sich links eine Luxatio iliaca und wurde nach Reid's Methode eingerichtet. Die Schwierigkeit, die Beine gut zusammenzubringen, veranlasste eine weitere Untersuchung, wobei rechts eine Luxatio pubica entdeckt wurde. Einrichtung durch Chloroformnarkose mittelst Handgriff ohne Flaschenzug. Vollständige Genesung am 28. Tag."

Fischer[1]) veröffentlichte im Jahre 1868 einen weiteren Fall.

„Ein 37jähriger, beim Bau der Brennerbahn beschäftigter Arbeiter (A. Z.), von schwächlichem Körperbau, schlief am 18. September 1867 in einer baufälligen Baracke, welche in derselben Nacht einstürzte und ihn unter ihren Trümmern begrub. Zu spät die Gefahr des Einsturzes bemerkend, wurde er in dem Augenblick, als er, auf allen Vieren kriechend, zu entkommen versuchte, von dem einstürzenden Gebälk verschüttet. Beim Auffallen der schweren Last auf die Kreuzgegend fühlte er einen heftigen Schmerz und ein deutliches Krachen in beiden Hüftgelenken und im linken Handgelenk. Beide Oberschenkel waren nach hinten und die linke Handstrecke nach der Streckseite des Vorderarms verrenkt. Der behandelnde Arzt reducirte Tags darauf die Verrenkung der Hand und die des linken Oberschenkels. Letztere hat sich jedoch bei der ersten Locomotion im Bett sogleich wieder reproducirt und konnte nicht mehr eingerichtet werden. Die Verrenkung der rechten Hüfte widerstand allen Reductionsversuchen.

Am 25. Tage nach dem Unfall wurde der Verletzte auf unsere Klinik aufgenommen. Ich fand beide Oberschenkel nach hinten luxirt, und zwar rechts eine Luxatio iliaca, links eine Luxatio ischiadica. Die Hüftgegend war monströs verbreitert, beide Hüften geschwellt und empfindlich, der rechte Fuss um 3 Cm. verkürzt, jede active Bewegung unmöglich. Da die Verrenkung noch nicht veraltet war, so hoffte ich auf das Gelingen der Reduction und machte am 28. und 30. Tage in tiefer Chloroformnarkose zwei beharrliche Einrichtungsversuche, leider aber erfolglos. Der rechte Schenkelkopf konnte selbst nach der kräftigsten, sowohl in gebeugter als auch in gestreckter Stellung versuchten Extension nicht der Pfanne genähert werden. Der linke Schenkelkopf liess sich wohl in die Pfanne zurückführen, trat aber in den nächsten Minuten von selbst wieder heraus. Dieser Umstand wie auch eine grosse Empfindlichkeit der Pfannengegend bei stärkerem Druck liessen mit Rücksicht auf die Entstehungsart der Verrenkung einen Bruch des hinteren Pfannenrandes vermuthen. Crepitation war nicht nachweisbar. Da der Kranke zur Vornahme fernerer Einrichtungsversuche seine Zustimmung verweigerte, so blieb die Aufgabe der Behandlung auf die Herstellung der Gebrauchsfähigkeit beschränkt. Die Längsdifferenz der Extremitäten wurde durch Schuhabsätze ausgeglichen, und nach viermonatlicher Uebung konnte der Verletzte ohne Krücken gehen. Die bei dieser Luxation pathognomonische Einwärtsdrehung des Fusses besteht auch derzeit (Ende Januar

1) Siehe Tabelle.

1868) in geringem Grade noch fort; die Auswärtsdrehung ist unmöglich, die Beugung nicht beeinträchtigt. Der linke Fuss ist auffallend schwächer (wahrscheinlich infolge der wiederholten Repositionsversuche), die Haltung des Körpers beim Gehen ist eine aufrechte, der Gang weniger schwankend, als in der Mehrzahl der angeborenen beiderseitigen Verrenkungen der Hüfte."

Fischer's Publication folgte bald jene Steiner's im württembergischen Correspondenzblatt, eine Doppel- und zwar beiderseitige Luxatio obturatoria enthaltend:

„Georg Meyer von Flochberg, a. O. Neresheim, Württemberg, 29 J., von mittlerer untersetzter Statur, Musculatur gut entwickelt. Das Aussehen des Verunglückten im Allgemeinen ein blühendes. Derselbe beschäftigte sich schon seit einigen Jahren beim Bahnbau als sogenannter Erdarbeiter. Am 4. Juni 1869 wurde derselbe, während er sich in stehender Stellung befand, von vorne von einer herabstürzenden (unterminirten und durch das eigene Gewicht an der Verbindungsstelle mit dem übrigen noch nicht unterhöhlten Boden zum Losbrechen gebrachten) Erdwand von circa 40—50 Centner Schwere am oberen Theil des Rumpfes getroffen, wobei derselbe, — wie schon aus der einwirkenden Last leicht zu entnehmen ist, — mit grosser Gewalt hintenüber gebeugt wurde. Der Verunglückte fiel hierauf rücklings auf den Boden und drang ihm der Angabe nach überdies noch eine schwere Erdmenge während seiner liegenden Stellung mit Gewalt zwischen die Beine. Während seines Transportes von dem 1 Stunde von hier entfernten Munderkingen ins Spital soll der Unglückliche vor Schmerzen fast ununterbrochen laut aufgeschrieen haben. Als derselbe nun auf einen mit einer Matratze bedeckten Tisch behufs nachher vorzunehmender Einrichtung gebracht war, bot er folgendes Bild dar: Beide Oberschenkel sind nach aussen gewandt; Rumpf und Oberschenkel bilden zusammen einen Winkel von circa 160° (Beugung des Rumpfes gegen die Oberschenkel durch Zerrung des Muscul. ileopsoas hervorgebracht?). Die Schenkel können nicht adducirt werden. Beim geringsten Versuch, passive Bewegungen in dieser Richtung auszuführen, schreit Patient laut auf. Die Unterschenkel sind gebeugt, die inneren Knöchel nach vorn gekehrt, die Fersen gegen einander gerichtet, jedoch über 3′ von einander entfernt. Die Schenkelköpfe sind als harte Geschwülste an den oberen inneren Seiten der Oberschenkel undeutlich zu erkennen. Unterhalb der Mitte des Poupart'schen Bandes kann man tiefer eingreifen, als sonst. Die Adductoren zeigen sich stark gespannt. Das Ganze der Stellung beider Unterextremitäten bot das Bild der Beine eines Frosches dar, welchen man sich in der Phase der halb ausgeführten Schnellbewegung zum Weiterstossen des Körpers im Wasser denkt. Die Ursache dieser beiderseitigen Luxation war ohne Zweifel die gewaltsame und unerwartete Hintenüberlegung des Rumpfes bei mehr oder weniger gespreizter Stellung der Beine. Der Kranke glaubte zwar den Grund der Ausrenkung in der nach seinem Fall auf den Rücken noch nachrückenden und mit bedeutender Gewalt zwischen die Beine eindringenden Erdmasse finden zu müssen, zu dieser Meinung wurde er aber wohl nur deshalb verleitet, weil die mit Gewalt eindringende Erdmenge — die bei-

den schon luxirten Beine noch mehr auseinanderzudrängen strebend — — im Augenblick des Eindringens durch Zerren an vorher schon lädirten Stellen und vielleicht auch noch stärkeres Aufdrücken der Schenkelköpfe auf die vom ungewohnten Druck empfindlich getroffenen und schmerzhaft gewordenen Theile noch einen besonders heftigen Schmerz hervorgerufen haben wird. Da der Kranke ein sehr muskelkräftiges Individuum und dabei sehr empfindlich war, und die vorzunehmenden Einrichtungsoperationen erschöpfende Schmerzen in Aussicht stellten — falls man während seines Bewusstseins operiren wollte —, so schritt ich erst in der Chloroformnarkose zur Ausführung der Operation. Hierbei richtete ich den rechten Oberschenkel unter Belastung in seiner stumpfwinkligen Stellung zum Rumpf ein, während ich linkerseits die Operation mit spitzwinklig gebeugter Stellung des Oberschenkels vornahm. 1. Ausführung: Lagerung auf einem mit einer Matratze bedeckten Tisch. Fixation durch 2 Tücher, das eine mit seinem Mittelstück zwischen den Beinen durchgehend, jeweils etwas auf die dem einzurichtenden (rechten) Schenkel gegenüberliegende Seite, d. h. gegen den oberen inneren Theil des linken, ebenfalls luxirten Oberschenkels hin gelegt und dessen beide Enden einem Gehülfen übergeben, das andere in Form einer Schlinge mit der Mitte zwischen Darmbeinstachel und Trochanter major der rechten Seite angelegt und um den Körper herum nach der anderen Seite bis etwas oberhalb des Darmbeinstachels geführt und dessen Enden ebenfalls einem Gehülfen übergeben wurden. Dann Extension in abducirter Stellung durch 5 kräftige Männer, dann Rotation nach innen, während ich den Schenkelkopf mit der Hand zur Pfanne zu führen suchte. Die Einrichtung erforderte bedeutende Kraftäusserung und gelang erst beim 2. Operationsmanöver, indem die extendirenden Assistenten das erste Mal in dem Augenblick, da sie die Rotation ausführen sollten, während ich den beweglich gewordenen Schenkelkopf an seine Stelle zu bringen suchte, mit dem Zug nachliessen. Sehr schnell gelang dagegen die Einrichtung des linken Oberschenkels. Fixation des Beckens durch Aufdrücken der Hände eines Gehülfen auf den vorderen oberen Darmbeinstachel, dann Beugung des Oberschenkels bis zu einem spitzen Winkel durch einen zweiten Gehülfen, dann Zug bei zugleich gebeugtem Unterschenkel durch denselben Gehülfen, welcher hierbei noch den Vorderarm unter die Wade stemmte und auch den unteren Theil des Unterschenkels drückte. Ich fasste hierbei, an der luxirten Seite stehend, den Trochanter mit der Faust und führte den Kopf zur Pfanne. Die linksseitige Einrichtung war das Werk weniger Secunden. Hierauf liess ich den Kranken bei zusammengebundenen Füssen 14 Tage eine möglichst ruhige Lage beobachten. Am 21. Juni 1869, also 17 Tage nach geschehenem Unglücksfalle, wurde Meyer als wieder vollständig leistungsfähig aus dem Spital entlassen."

In den 70er Jahren drangen 6 weitere Fälle in die Oeffentlichkeit, wie folgt:

Simultaneous dislocation of both femora; reduction by manipulation von William Pollard.[1])

„Joseph Powley, 53 Jahre, aufgenommen in die Torbay-Infirmerie

1) Siehe Tabelle.

zu Torquay am 3. Mai 1872 mit 3 anderen Männern mit schweren complicirten Fracturen der unteren Extremitäten, erworben im Torquay Gaswerk infolge Herabfallens einer grossen Erdmasse bei den Ausgrabungen für einen Hausbau. J. Powley arbeitete in der Nähe und eilte, den Anfall der Mitarbeiter gewahrend, diesen zu Hülfe. Während dessen fiel eine weitere Erdmasse, viele Tonnen im Gewicht, herunter und auf seinen Rücken, während er sich bückte. Er wurde vorwärts geworfen und für eine Weile begraben unter der Erdmasse. Nach der Befreiung fand es sich, dass Patient keine Gewalt mehr hatte über seine Beine. Bei seiner Aufnahme in die Infirmerie, circa 1 Stunde später, diagnosticirte Dr. Powell, der Hauschirurg, sofort eine Luxation des linken Hüftgelenks auf dem Dorsum ilei; weitere Untersuchung wurde nicht gemacht bis zu meiner Ankunft. Patient lag in Rückenlage, leicht geneigt nach der linken Seite, klagte über grosse Schmerzen im Rücken und Becken. Er war kalt und pulslos, hatte sich vom Shock noch nicht erholt. Bei der Untersuchung fand sich der Kopf des linken Femur auf dem Dorsum ilei, das Bein adducirt und die Zehen einwärts gerichtet. Bei der Vergleichung beider Seiten war ich überrascht durch das Fehlen des grossen Trochanters, indem daselbst erhebliche Abflachung der Hüfte bestand. Die leichteste Rotation oder Flexion war sehr schmerzhaft. Das Bein war auswärts gedreht und leicht gebeugt und eine Ausfüllung war zu fühlen unter dem Ram. horiz. pubis. Diagnose: Luxatio femor. dextr. obturat., femoris sin. iliaca. Chloroformnarkose. Patient auf dem Bett, der linke Oberschenkel wurde oberhalb des Knies gefasst unter der Assistenz zweier Collegen, James Pollard und Huxley, Flexion, freie Rotation mit leichter Abduction, Reduction in wenig Secunden unter hörbarem Schnappen. Rechtes Bein: Extension vor der Rotation. James Pollard stemmte seine linke Ferse im Perineum fest. Extension am Knie, dann Rotation des Beines einwärts quer über das andere Bein, Reduction in weniger als 1 Minute ohne Geräusch, nur mit einem kratzenden Gefühl. Beide Schenkel nun in jeder Richtung frei beweglich. 22. Mai kann Patient beide Beine in Rückenlage aufheben. 16. Juli Entlassung; kann gut marschiren. Genesung durch einen Gichtanfall am linken Fuss so lange aufgehalten."

Kunschert beobachtete eine doppelseitige Luxation im Hüftgelenke, die er nicht publicirt, sondern persönlich Prof. Bardeleben mitgetheilt hat. Sie wird in seinem Lehrbuch der Chirurgie (5. Aufl. 1874) erwähnt. Bezüglicher Passus lautet:

„Ausser den früher publicirten Fällen kenne ich aus mündlicher Mittheilung des Dr. Kunschert noch einen Fall derart, in welchem vollständige Heilung erzielt wurde."

Im Jahre 1876 schrieb Crawford im American Journal of Med. Sciences Folgendes:

„Am 13. Juli 1876 wurde ich von einem Arzte der Stadt zur Consultation bei Thomas Jones, einen grossen und kräftigen Mann von 30 Jahren geführt, der vor 4 Stunden, als er in einem Kohlenberg arbeitete, durch eine vom Dach des Bergwerks auf ihn herunter fallende Steinmasse verletzt wurde. Bei der Untersuchung konnte man leicht wahrnehmen,

dass beide Hüftgelenke luxirt waren, und zwar befand sich der rechte Schenkelkopf auf dem Rücken des Darmbeins, der linke jedoch im Foramen ischiadicum. Das linke Bein war beinahe gerade, der rechte Schenkel nur wenig auf den Leib gebeugt; das linke Knie fast gerade, die Zehen einwärts gedreht. Das Knie der rechten Extremität lag auf dem unteren Abschnitt des linken Oberschenkels, die Zehen stark einwärts gedreht. Der Patient wurde narkotisirt, wonach die Reposition ohne erhebliche Schwierigkeiten gelang. Am 23. Juli, 10 Tage nach der Verletzung, verliess Patient das Bett und konnte ohne grosse Beschwerden im Krankensaale herumgehen."

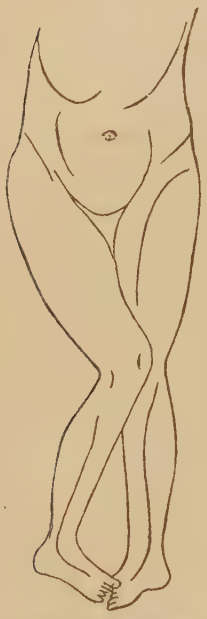

Traumatische Luxationen beider Hüftgelenke, nach Crawford.

Zum besseren Verständniss der Lage, in der sich die Extremitäten befanden, geben wir hier die schematische Zeichnung, die Crawford seiner Originalmittheilung beigefügt, wieder.

Die anderen Beobachtungen stammen von Packard, Allis und Schinzinger. Sie lauten:

Packard[1]), Simultaneous traum. Dislocaction of both hip joints. „Meine Aufmerksamkeit auf diesen Gegenstand wurde durch einen Fall gelenkt, welchen ich während meines Dienstes am Episcopal-Hospital im Jahre 1878 zu beobachten Gelegenheit hatte. Es ist mir ausserdem gelungen, 12 andere diesbezügliche Fälle ausfindig zu machen. Die kleine Zahl von Beobachtungen zeigt eine gewisse Aehnlichkeit, welche mich zur Vergleichung berechtigt und einige Schlüsse zu ziehen erlaubt bezüglich des Mechanismus ihrer Entstehung und allfälliger diagnostischer Schwierigkeiten. Am 23. October 1878 wüthete ein Orcan in Philadelphia. Patient, ein Deutscher, 40 Jahre alt, wollte aus seinem Haus, welches ins Schwanken kam, entfliehen. Als er die Thüre erreichte, stürzte das Haus zusammen und begrub ihn unter seinen Trümmern. Er wurde ins Episcopal Hospital gebracht, woselbst eine doppelseitige Luxation im Hüftgelenk diagnosticirt wurde: rechts obturatoria, links iliaca. Mittelst Flexion und Adduction mit gleichzeitigem Abwärtsstossen des Knies wurde der rechte Schenkelkopf in die Pfanne gebracht (durch den Hauschirurgen Harwey). Bei meinem Besuche (1—2 Stunden später) reducirte ich nach Reid's Methode mit Leichtigkeit die linksseitige Luxation. Verlauf tadellos. Patient konnte in wenigen Tagen herumgehen, musste jedoch 5—6 Wochen im Krankenhaus verbleiben wegen einer gleichzeitigen complicirten Fractur des rechten Arms."

Allis'[2]) Fall betrifft eine doppelseitige Hüftluxation bei einem 42jährigen Manne, welcher, während er Erde aushöhlte, verunglückte. Patient glaubte in gebückter Stellung von der niederstürzenden Erde

1) Siehe Tabelle. 2) Siehe Tabelle.

an der Rücken- und Beckengegend getroffen worden zu sein. 78 Tage später wurde rechterseits eine Luxatio iliaca und noch einige Tage später eine linksseitige obturatoria entdeckt. Von Einrichtungsversuchen ist nichts erwähnt.

Schinzinger[1]) berichtete im Jahre 1879 in der Versammlung der oberrheinischen Aerzte am 24. Juli über folgenden Fall von Doppelluxation:

„Am 23. April dieses Jahres verunglückte der athletisch gebaute, 40jährige Steinbrecher Blauche in der Steingrube am Lorettoberge bei Freiburg auf eigenthümliche Art. Eine zu seiner Rechten herabfallende Erdmasse verschüttete ihn, während er mit nach vorn gebeugtem Oberkörper, die Hände auf die Kniee gestemmt, dastand, derart, dass nur der linke Unterschenkel etwas hervorstand. An diesem zogen nun seine sogleich zu Hülfe herbeigeeilten Kameraden in solch energischer Weise, dass Patient genau angab, sie hätten ihm das linke Bein ausgerissen. In seine Wohnung verbracht, fand Dr. Fritschi etwa 1 Stunde nach erlittenem Unfall den Patient mit eigenthümlich gespreizten Füssen auf einem Stuhl sitzend und über heftige Schmerzen in beiden Beinen klagend. In der Rückenlage waren beide Schenkel in leichter Kniebeugung und ziemlich stark divergirend; active Bewegungen unmöglich, passive äusserst gering und schmerzhaft, besonders links. Auf dem Ram. horizont. des linken Os pubis eine mehr denn hühnereigrosse Geschwulst, welche deutlich als luxirter linker Schenkelkopf zu erkennen war und den dem Schenkel gegebenen Bewegungen, resp. Rotationen folgte. Eine Messung beider Oberschenkel nahm Dr. Fritschi nicht vor, weil ihm bei constatirter linksseitiger Luxation nichts ferner lag, als der Gedanke an eine gleichzeitige Luxation auf der anderen Seite. Bei fixirtem Becken brachte ein mit mässiger Kraft in der Kniekehle angebrachter und nach aussen und unten ausgeführter Zug den luxirten Gelenkkopf unter hörbarem Geräusch und deutlich fühlbarem Rucke mit Leichtigkeit in die Pfanne zurück; sofortige Beseitigung des Schmerzes und Wiederherstellung activer Bewegung. Als sich in den nächsten Tagen die Schmerzhaftigkeit und die Geschwulst im rechten Hüftgelenk eher vermehrten, als verminderten, so ergab eine von mir gemeinschaftlich mit Dr. Fritschi vorgenommene Untersuchung das Vorhandensein einer Luxatio ischiadica femoris dextri. In meiner chirurgischen Privatklinik gelang es uns in Narkose unter Beihülfe von Dr. Habich, die nun 10 Tage alte Luxation bei dem ersten Reductionsversuche einzurichten. Völlige Wiederherstellung der Function.“

In diesem Decennium wurden bislang 4 weitere Fälle beschrieben, und zwar von Roberts, James, Liebl und Ebner.

Fall Roberts'[2]): „Vor ungefähr 2 Jahren wurde J. L., ein kräftiger Mann, 65 Jahre alt, in gebückter Stellung von einem niederstürzenden Haufen Bretter zu Boden gedrückt und begraben. Sofort wurde Patient hervorgezogen und kurz darauf von 2 Aerzten untersucht, welche eine

1) Siehe Tabelle. 2) Siehe Tabelle.

Luxation beider Hüftgelenke diagnosticirten. Er wurde nach Hause gebracht und 6 Stunden nach dem Anfall sah ich ihn in Begleitung des ehemaligen Prof. Cowling. Er lag zu Bett, unterstützt durch Kissen, den Körper nach links geneigt. Das linke Bein abducirt, halb flectirt, 5″ länger als das rechte. Das rechte adducirt, halb flectirt und einwärts rotirt. Die linke Hüftgegend abgeflacht, die rechte dagegen ausgefüllt und gerundet. Rechts war Adduction, Flexion und Einwärtsrotation möglich; Abduction, Auswärtsrotation und Extension unmöglich. Links dagegen war Abduction, Flexion und leichte Auswärtsrotation leicht möglich. Diagnose: Rechts Luxatio iliaca, links obturatoria. Patient wurde auf den Boden gelegt und beiderseits die Reduction nach Reid's Methode ausgeführt. Die Function war links bald hergestellt, rechts entstand infolge einer Verletzung des Nerv. ischiad. eine partielle Paralyse. Unter fortgesetzter Anwendung von Massage und Elektricität genas Patient langsam, ging 18 Monate an Krücken und konnte endlich diese mit einem Stock vertauschen, mit dessen Hülfe er nun im Stande war, herumzugehen und seinen Geschäften vorzustehen."

Fall James'[1]): „Patient, 44 Jahre alt, Landarbeiter, wurde am 22. Mai aufgenommen. 30 Stunden vor seiner Aufnahme arbeitete derselbe an einem Eisenbahneinschnitt, woselbst eine grosse Erdmasse ungefähr 15′ hoch herunterstürzte. Die Erdmenge traf ihn von hinten, als er entfliehen wollte, drückte ihn zu Boden und begrub den unteren Theil seines Körpers. Das linke Knie wurde gewaltsam gegen die rechte Brustseite gedrückt; es verging längere Zeit, bis Patient hervorgezogen werden konnte. Er wurde in das North Gippsland Hospital gebracht, theils per Wagen, theils per Bahn. Bei der Aufnahme war nicht viel Shock vorhanden, der Puls war gut und die Haut warm, hingegen hatte Patient starke Schmerzen in beiden Hüftgelenken. Beide Kniee waren hinaufgezogen, der rechte Fuss auswärts gedreht und das Bein abducirt, der linke Fuss einwärts gedreht und das Bein abducirt. Bewegung beeinträchtigt, Sensibilität intact. An der rechten Beckenseite eine ausgedehnte Quetschung und Crepitation deutlich am Os ilei zu fühlen. Die 4. Rippe rechts vorn am Sternalende luxirt, die 5. nahe ihrer Mitte fracturirt. Comminutivfractur im mittleren Drittel der rechten Clavicula. Der linke Schenkelkopf war auf dem Dorsum ilei zu fühlen, der rechte anscheinend durch das Foram. obturat. durchgetrieben. Urin bluthaltig. Umschläge, Morphium. Die Luxation blieb 5 Tage lang unreducirt, die Beine durch Kissen gestützt. Schmerz unter Morphium vermindert. Urin wurde allmählich klar, vorübergehende Diarrhoe. Am 27. Mai, 6 Tage nach dem Unfall, wurde unter Chloroform-Aethernarkose die Luxation beiderseits mit Erfolg reducirt, theils durch Extension, theils durch Manipulation. Fixation der Beine mittelst Bryant's Schiene. Urinentleerung normal, günstiger Verlauf. 19. Juni. Schiene entfernt, leichte Extension mit Gewicht. 9. Juli. Patient sitzt auf im Bett. 14. Juli. Patient verlässt das Bett und geht herum mit Krücken. Becken-, Rippen- und Claviculafractur consolidirt. 17. Juli. Patient geht ohne Krücken. — Entlassung."

1) Siehe Tabelle.

Liebl beobachtete im Jahre 1883 einen weiteren dahin gehörenden Fall. Letzterer wurde bis jetzt noch nicht in extenso und separat publicirt, sondern, wie wir erfahren, Herrn Prof. Albert privatim mitgetheilt. In Albert's Chirurgie (Bd. IV. S. 293) lesen wir über den Fall:

„Patient wollte einen schwer beladenen, sich seitwärts neigenden Wagen stützen, damit derselbe nicht umfalle. Er stellte sich mit dem Rücken gegen den Wagen und stemmte die Beine fest gegen den Boden. Der Wagen stürzte dennoch, knickte seinen Stamm nach vorn um, begrub ihn, und als man den Mann hervorgezogen, waren beide Schenkel nach hinten verrenkt, sonst keine Verletzung."

Ebner publicirte in den Mittheilungen des Vereins der Aerzte in Steiermark (20. Vereinsjahr 1883. S. 57) folgenden Fall von Luxatio femoris obturatoria bilateralis:

„Der 18 Jahre alte Bergknappe Jacob Beutz arbeitete am 22. Jan. 1883 in einem Kohlenschachte in Voitsberg in hockender Stellung; er balancirte auf den Köpfchen der Mittelfussknochen bei stark flectirten Hüft- und Kniegelenken und möglichst abducirten Oberschenkeln, als ihm angeblich ein mehrere Centner schwerer Kohlenklotz, der sich vom Schachte ablöste, auf das Kreuzbein fiel und ihn platt auf die Erde niederdrückte. Als er aus der Verschüttung herausbefördert wurde, konnte er sich nicht mehr erheben und wurde des anderen Tags auf die chirurgische Klinik gebracht, wo folgender Status aufgenommen wurde: Schmächtig gebautes Individuum, fahle Hautfarbe, schlaffe Musculatur. Patient kann nur die Rückenlage einnehmen und bietet durch die gezwungene Haltung seiner Unterextremitäten einen eigenthümlichen Anblick dar. Ganz symmetrisch sind beide Unterextremitäten abducirt, nach aussen gerollt, im Hüft- und Kniegelenk gebeugt. Der Kranke kann diese Lage nicht willkürlich ändern, und ein Versuch, die eine oder andere Extremität nach irgend einer Seite hin zu rollen, bringt eine Rollung des ganzen Körpers mit sich, sowie der Versuch der Abduction des einen oder anderen Oberschenkels eine seitliche Verschiebung des Beckens, aber auch eine gleichzeitige Mitbewegung der anderen Extremität nach sich zieht. Die Abduction der Oberschenkel ist so stark, dass die Kniegelenke circa 65 Cm. von einander abstehen. Die Neigung der Oberschenkel zur Körperaxe entspricht einem Winkel von circa 120°. Dass bei der bedeutenden Abduction auch eine Rollung des Schenkels nach aussen stattfindet, geht aus der Lage der Kniescheibe und jener der Fussspitze hervor, welche beide nach dieser Seite hin gewendet sind. Die Kniegelenke sind übrigens frei beweglich, ebenso die Fussgelenke, der Kranke hält die ersteren nur in spitzwinkliger Beugung; um eine Stütze auf der Unterlage für seine beiden Extremitäten zu finden. Er ist nicht im Stande, aufrecht zu stehen, er kann nur auf dem Rücken liegen und zwar mit unveränderter Beibehaltung der oben beschriebenen Stellung der Extremitäten. Bei der klinischen Untersuchung stellt sich heraus, dass nur allein die beiden Hüftgelenke und zwar in ganz gleicher Weise eine Verletzung erlitten haben, welche im Ausgleiten der Femurköpfe aus den Gelenk-

pfannen zur Folge hatte. Dies gründet sich auf die folgenden Erscheinungen. Bei der Besichtigung, resp. Palpation der Hüften findet sich die Trochantergegend beiderseits eingesunken und nahezu ausgehöhlt, die Vorwölbung des grossen Rollhügels ist verschwunden und nur bei tiefem Eindruck lässt sich in der Gegend der Gelenkpfanne ein undeutlicher Wiederstand fühlen, der uns die Lage des Trochanters daselbst andeutet. Das Gesäss ist so wie die Inguinalgegend beiderseits abgeflacht, die Axenrichtung beider Oberschenkel ist eine veränderte. Eine Verlängerung der Schenkelaxe trifft unmittelbar in jener Stelle ein, woselbst uns die Lage der Gelenkpfanne bekannt ist. Die Adductorengegend erscheint resistenter gegen das Aufdrücken, als gewöhnlich; — dort bemerken wir auch bei der passiven Rollbewegung des Oberschenkels ganz gleichzeitig mit dieser eine ähnliche Bewegung in der Tiefe unter der Musculatur, wodurch uns das Vorhandensein des Gelenkkopfes an dieser Stelle kennbar wird. Das Fehlen der Trochanterprominenz, sowie die Abflachung des Gesässes und die Auswärtsrollung und die Abduction der Extremität bestätigen diese Annahme. Es können die Gelenkköpfe nicht nach rückwärts, sondern nach vorwärts und zwar medialwärts ausgewichen sein, und da in der Inguinalgegend keine Spur des Vorhandenseins der Gelenkköpfe zu treffen ist, so kann nur geschlossen werden, dass diese sich unter dem Musc. adductor beiderseits, und zwar zunächst den Foramina obturat. eingelagert haben. Wir hatten es hier also mit einer an und für sich nicht so seltenen Form der Oberschenkelluxation zu thun, mit einer Luxatio obturatoria, die aber durch ihr bilaterales Auftreten zu einer grossen Rarität wurde und ein eigenthümliches, fremdartiges Bild darbot, das auch auf die Art der klinischen Untersuchung modificirend wirkte. Bei einer einseitigen Luxatio obturatoria ist es gewöhnlich möglich, den Patienten in aufrechter Stellung zu untersuchen und einen Vergleich der kranken Körperhälfte mit der gesunden anzustellen. In diesem Falle ist der Grad der Abduction scheinbar ein viel geringerer, Hüft- und Kniegelenk sind mässig gebeugt, die ganze Extremität steht vor und die Fussspitze berührt den Boden. Dafür aber zeigt sich eine hochgradige Beckensenkung und die Wirbelsäule stellt sich dementsprechend skoliotisch. Diese Untersuchungsmethode, sowie ein Vergleich mit der gesunden Seite waren in unserem Falle ausgeschlossen; beide Oberschenkel zeigten einen sehr hohen Grad von Abduction, weil die compensirende Wirkung der Beckensenkung wegfiel. Ich habe schon erwähnt, wie die Luxation zu Stande kam, nämlich durch forcirte Abduction und Auswärtsrollung in gebeugter Stellung, und bemerke nur, dass dies von allen Autoren, die den Gegenstand behandelten, angenommen wird. Die Einrichtung geschah, und zwar zuerst rechts in der Weise, dass beim fixirten Becken der Schenkel in die rechtwinklige Beugung gebracht wurde, um das Lig. Bertini und den Musc. ileopsoas möglichst zu entspannen; dann wurde die Extremität nach innen rotirt bei gleichzeitiger Abduction und darauffolgender Streckung. Die Reposition erfolgte sofort anstandslos und unter hörbarem Einknappen des Femurkopfes in die Pfanne. Auf der linken Seite trat bei dem Repositionsversuche, und zwar im Momente der Beugung bis zum rechten Winkel ein Ausgleiten des Schenkelkopfes derart ein, dass er bei der darauffolgenden Einwärtsdrehung nicht gegenüber der

Pfanne, sondern um den unteren Pfannenrand herum in die ischiadische Stellung gelangte, ein Vorkommniss, das schon A. Cooper bekannt war und von dem Malgaigne, sowie alle neueren Autoren Beispiele anführen. Es musste daher sogleich das für die Luxatio ischiadica geeignete Verfahren eingeleitet werden. Durch einen starken Zug in der pathognomonischen Stellung mit darauffolgender Aussenrollung und Abduction wurde denn auch der linke Femurkopf an seinen Platz gebracht. Nach durch 3 Wochen fortgesetzter dauernder Fixirung beider unteren Extremitäten in der Normallage konnte Patient das Bett und am 23. März mit vollständig gebrauchsfähigen Hüftgelenken die Anstalt verlassen."

Nachdem wir nun einen Ueberblick über die vorhandene Literatur traumatischer Doppelluxationen des Hüftgelenks vorausgeschickt haben, sei uns gestattet, einen hierhergehörenden Fall, den wir im Jahre 1881 zu beobachten Gelegenheit hatten und welcher uns zu vorliegender Arbeit bewog, zur Sprache zu bringen:

„Am 24. Juli 1881 befand sich der 25jährige Locomotivheizer P. G. in hockender Stellung am Boden vor einer Locomotive, mit der Reinigung derselben beschäftigt. Plötzlich und unverhofft bewegte sich die Maschine vorwärts, Patient vermochte nicht mehr zu entfliehen und so ging dieselbe mit sammt dem Aschenkasten über ihn hinweg. Soweit Patient sich noch erinnerte, wurde er, zwischen den Schienen liegend, auf dem Boden gewalzt, wahrscheinlich durch den über ihn hinweggehenden Aschenkasten; er verlor aber zu schnell das Bewusstsein, um etwas Bestimmtes über den Hergang berichten zu können; es war das Werk eines Augenblicks! Gleich nach dem Unfall wurde Patient in das Spital zu Delsberg gebracht. Eine Diagnose ist daselbst nicht gestellt worden und kam uns, als er am 28. desselben Monats nach Bern transferirt worden, keinerlei Bericht über ihn zu. Er wurde an diesem Tage in unserer Abtheilung des Inselspitals dahier aufgenommen. Status praes.: Kräftig gebauter Mann mittlerer Grösse. An der rechten Stirnhälfte, nahe der Haargrenze eine 3 Cm. lange starke Hautschürfung, keine Zeichen von Schädelfractur. Bruch der rechten Clavicula (Akromialende). Erhebliche Schürfung von circa 10 Cm. Länge am oberen Dritttheil des rechten Unterschenkels an dessen Aussenseite. Sonst keine weiteren Verletzungen an den Körperdecken. Die ganze Beckengegend, von der oberen Lendenpartie bis unter die Mitte der Oberschenkel herab zeigt eine ganz colossale Blutinfiltration, die auch auf die Bauchdecken übergreift und den Unterleib stark verkleinert erscheinen lässt; sie schimmert überall bräunlich durch die Haut durch. Die Beckencontouren sind nicht zu fühlen, nicht einmal die Spinae ilei ant. sup. zu entdecken; ebensowenig kann beiderseits beim aufmerksamsten Zufühlen der Troch. maj. herausgefühlt werden. Die Lendengegend zeigt Lordosenstellung, die Beine sind anscheinend ziemlich verkürzt, liegen jedoch in vollständig normaler Stellung da, parallel nebeneinander, die Füsse aufwärts gekehrt. Patient vermag die Beine nicht zu heben; bei passivem Heben und Drehen geht das Becken etwas mit, aber wenig. Rotation auffallend frei; kein erheblicher Schmerz bei diesen Bewegungen. Sensibilität normal. Wahrschein-

lichkeitsdiagnose: Doppelseitige Schenkelhalsfractur. Eine Controluntersuchung in Narkose wurde nicht gemacht, da Patient noch erhebliche Shocksymptome darbot: kleinen, frequenten Puls, kurze, oberflächliche Athmung (an Lungen und Herz nichts Abnormes zu finden). Unruhe; Urinentleerung etwas langsam, Bauchpresse schwach, Urin aber klar, normale Quantität. Die äusseren Verletzungen wurden streng antiseptisch verbunden und heilten sehr langsam. Auffallend langsam auch bildeten sich die Shocksymptome zurück, das Gefühl der Kraftlosigkeit im gesammten Muskelgebiet dauerte wochenlang an. Mehrfache Controluntersuchungen wurden gemacht, die Diagnose aber konnte nicht gefördert werden. Starke, anscheinend knöcherne Verdickungen, resp. Wucherungen wurden allmählich bei der sehr langsamen Abschwellung fühlbar, hauptsächlich von der vorderen Partie der Crista ilei heruntersteigend in die Gegend des Troch. maj. beiderseits. Erst nach 3 Monaten war endlich die gewaltige Infiltration so weit zurückgegangen, dass von den Beckencontouren etwas gefühlt und unter Zuhülfenahme der Narkose das richtige Krankheitsbild erkannt werden konnte. Beide Schenkelköpfe waren nach hinten auf das Os ilei luxirt. 2mal wurden in tiefer Narkose beharrliche Einrichtungsversuche gemacht: Circumductionsbewegungen, dann Versuch mit Flexion und Rotation; beim 2. Versuch wurde der Flaschenzug mit zu Hülfe gezogen, Alles vergeblich, die Schenkelköpfe waren wohl ziemlich beweglich an Ort und Stelle für Flexion und besonders für Rotation, sie aber von der Stelle wegzubewegen, war unmöglich, weder bei Flexion mit Zug noch bei Extension; der Flaschenzug blieb ganz ohne jede Wirkung. Patient vermochte sich einige Augenblicke auf den Füssen zu halten und zeigte dabei die charakteristische Lordosenstellung der doppelseitigen congenitalen Hüftluxation. Schon nach der ersten Untersuchung in Narkose zeigte Patient wieder leichte Shockerscheinungen, nach der zweiten stellte sich ein hartnäckiges Schluchzen (Singultus) ein, welches erst nach 4—5 Tagen wich. Als Patient sich wieder besser fühlte, entschlossen wir uns, vorläufig rechts den Schenkelkopf zu reseciren. Die Operation geschah am 30. November 1881 und verlief ohne besonderen Zwischenfall. Es fanden sich am Schenkelhals sehr reichliche tropfsteinartige Knochenwucherungen, die denselben völlig umkleideten und spangenartig zur vorderen Partie zur Crista ilei aufstiegen. Der Kopf selbst war von einer neuen Kapsel umschlossen, die zum grössten Theil bereits verknöchert eine Art neuer Pfanne darstellte; Knorpelüberzug kaum verändert, braunröthlich. Abtragung im Schenkelhals. Die Knochenneubildungen, die zum Theil entfernt werden mussten, veranlassten eine starke parenchymatöse Blutung. Drainage und Compressionsverband. Temperatur am 30. November Abends 36,4° und am 1. December früh 37,6°, Abends 38,2°. Verbandwechsel am 1. December Nachmittags. Starke blutigseröse Absonderung durch die Drains, Nahtlinie von ganz aseptischem Aussehen. Kein Frost, kein Brechreiz, indessen wiederum jenes Schluchzen, welches diesmal nach der Operation viel stärker aufgetreten war, als nach der letzten Narkose. Patient fühlte sich schwach, schien sich aber doch allmählich zu erholen, als plötzlich am 22. Tage nach der Operation, am 2. December 1881 4 Uhr Morgens (circa 40 Stunden post op.) der Exitus letalis unter Collapserscheinungen eintrat. Die Ursache des Todes konnte

nicht genau ermittelt werden. Die vom Assistenten des Herrn Professor Langhans vorgenommene Section ergab kein positives Resultat. Möglich, dass die Carbolsäure, welche damals als Antisepticum ausgedehnte Verwendung fand, mit zu dem üblen Ausgang beitrug, irgend erhebliche Intoxicationserscheinungen aber waren jedoch bei Lebzeiten des Patienten nicht nachzuweisen.

Autopsie vom 2. December 1881.

Gehirn: Leichte Anämie, sonst nichts Besonderes.

Rachen und Hals: Normal.

Lungen: Beiderseits Oedem, sonst nichts Besonderes.

Herz: Musculatur stellenweise anämisch, geringer Grad von Verfettung.

Milz: Ziemlich klein, schlaff, leichter Grad von Atrophie.

Nieren: Beiderseits von normaler Grösse; an einzelnen Stellen leichte Trübung. In den Kanälchen der Marksubstanz geringe Verfettung.

Leber: Normal.

Harnblase: Leichter Grad von trabeculärer Hypertrophie.

Darm: Nichts Besonderes.

Becken: Die ganze Innenfläche stahlblau verfärbt.

Linke Hüfte: Die obere Hälfte des Vastus ext., des Rectus femor., des Vastus int. blutig infiltrirt, besonders des Rectus femoris. Ileopsoassehne stark gedehnt, nach hinten und oben gezogen, Adductoren normal, nur hier und dort ein kleines Blutextravasat in denselben. Pectineus nahe an seinem Beckenansatzpunkte zerrissen. Glutaeus max. entfernt, normal. Glutaeus med. am vorderen Rand, an seiner Insertion an der Crista ilei von grossen Osteophyten besetzt, die sich zwischen medius und min. hineinschieben, wahrscheinlich beim letzten Reductionsversuch vom Becken losgerissen. Glutaeus min. in zwei Portionen zersprengt, zwischen welchen die tiefe Fascie und unter derselben der luxirte Kopf zum Vorschein kommt. Pyriform., Gemelli, Obturat. int. scheinen unversehrt, ebenso der Quadratus femoris. Unter der hinteren abgespaltenen Portion des Glut. min. ebenfalls einige bewegliche Osteophytenstücke, die mit denjenigen am Glut. med. eine neue Gelenkschale für den luxirten Kopf bilden. An der linken Spina ilei ant. sup. (Aussenseite) ein kleiner Osteophyt. Nach hinten von demselben eine 3 Cm. lange, schräg nach unten verlaufende, kantig vorspringende Osteophytenbildung, in die untere Fläche des Glut. med. übergehend. Der Kopf wird durch Einwärtsrotation, Halbflexion, Zug, in dieser Stellung, dann Streckung und Auswärtsrotation ohne grosse Schwierigkeiten in die Pfanne gebracht, nachdem jedoch die Osteophytenmassen an der vorderen Intertrochanterengegend abgetragen worden. Die vordere Kapselwand ist erhalten, das Lig. ileo-femorale scheint aber abgerissen zu sein; dicht auf dem letzteren lagern die Osteophyten. Lig. teres an seiner Insertion an der Pfanne abgerissen.

Rechte Hüfte: Spina ilei ant. sup. etwas ins Becken hineingedreht. Derselben anliegend unter dem Tensor fasciae latae eine harte knochenartige Masse fühlbar. Blutextravasate im Rectus femor. und Cruralis, besonders in der Tiefe des letzteren. Ferner im Vastus extern. bedeutende Extravasate, dem Periost nahe liegend. Nach Entfernung des Glut.

max. erscheint eine ähnliche neugebildete Knochenkapsel wie auf der linken Seite. An der vorderen Intertrochanterengegend reichliche Osteophytenknochenbildung. Troch. min. erhalten. Linkes Kniegelenk: Vorderes Kreuzband in seiner Femoralinsertion zum grössten Theil eingerissen. Sonst nichts Besonderes. Rechtes Kniegelenk: Dieselbe Verletzung wie links, nur weniger stark.

Die genaue Untersuchung des Präparates, welches seit der Autopsie vom 2. December 1881 in 10 proc. Carbolglycerinlösung aufbewahrt worden, ergiebt folgenden Befund:

Rechte Beckenhälfte: Ileopsoas an der Insertionsstelle beinahe abgerissen. In diesem gelockerten Ende stecken zahlreiche Knochenwucherungen, vom Troch. min. heruntersteigend, längs der Linea aspera, befinden sich gleichfalls zahlreiche, zum Theil beträchtliche Knochenwucherungen. Rechte Pfanne leer, verkleinert, ohne Osteophyten. Kapselriss am oberen äusseren Umfang, Kapsel sonst gut erhalten; Lig. ileo-femorale sammt einer kleinen Knochenlamelle von der Linea intertroch. ant. abgerissen, in einer starren Masse geschrumpft, die, vom Glut. med. und min. gebildet, die vordere und obere Kapselwand eines neuen Gelenks darstellt. Glut. min. in zwei Hälften zersprengt. Unter demselben befand sich der resecirte Kopf, auf dem Dorsum ossis ilei aufliegend. Die neugebildete Kapsel ist innen ziemlich glatt, die obere vordere Hälfte fast überall verknöchert. Pyriformis, Gemelli und Obturator int. abgerissen und geschrumpft, Obturat. ext. erhalten. Vordere Fläche des Troch. maj. stark mit Knochenwucherungen besetzt. Sägeschnitt in der Mitte des Schenkelhalses von gutem Aussehen. Die ganze rechte Beckenhälfte erscheint nach der Medianlinie zu eingedrückt, es findet sich, ziemlich genau dem vorderen oberen Umfange der Articulatio sacro-iliaca entsprechend, eine höckerige Linie, einer Fractur oder Lockerung des Gelenkes entsprechend.

Linke Beckenhälfte: Ileopsoasinsertion ebenfalls gelockert; vordere Kapselwand in ihrer Totalität erhalten, Kapselriss unten und aussen. Pfanne glatt, etwas verkleinert, wie rechts. Lig. Bertini nicht deutlich abzugrenzen in der Osteophytenmasse, scheint ebenfalls abgerissen zu sein. Schenkelkopf auf dem Dorsum ilei ruhend, von einer neuen Kapsel eng umschlossen, die wiederum vom Glut. med. und min. gebildet wird. Glut. min. in zwei Hälften zersprengt. Pyriformis theilweise zerrissen, obere Portion erhalten. Gemelli und Obturat. int. unversehrt, erschienen sämmtlich stark gedehnt. Obtur. ext. ebenfalls erhalten. Die neue Gelenkpfanne wenig verknöchert. Vom Lig. teres ein beträchtlicher Stumpf vorhanden; Schenkelkopf glatt, Knorpelüberzug gut erhalten. Osteophyten wie rechts, in der Regio intertroch. ant. nur in geringerer Entwicklung. Ferner findet sich eine ziemlich zackige Knochenwucherung an der Aussenseite des Os ilei nahe der Spina ant. sup. Linke Beckenhälfte bietet nichts Abnormes.

Den Mechanismus dieser Doppelluxation stellen wir uns so vor: In der hockenden Stellung, in welcher sich Patient im Moment des Unfalles befand, waren beide Hüftgelenke in starker Flexion. Die vorwärtsfahrende Maschine erfasste die Kniee und drückte sie gegen die Brust, die Flexion wurde ad maximum gesteigert, und kam so

der Austritt der Gelenkköpfe aus der Pfanne zu Stande. Links war es reine Hyperflexion, welche die Luxation bewirkte, rechts bestand, nach der Lage des Kapselrisses zu urtheilen, gleichzeitig starke Adduction des hyperflectirten Oberschenkels, d. h. derselbe wurde sehr wahrscheinlich schräg über den anderen Schenkel herüber und in dieser Stellung an den Leib gedrückt; dafür spricht auch die lange Excoriation an der Aussenseite des Knies und Unterschenkels herunter.

Unser Fall, bei welchem in der beschriebenen hockenden Stellung eine solche, von vorn einwirkende Gewalt die Doppelluxation bedingte, ist in der Literatur alleinstehend. Aber auch in anderer Beziehung weicht derselbe von den übrigen total ab. Die Stellung der Beine des Patienten im Bett war keineswegs eine charakteristische für eine doppelseitige Luxatio iliaca, dieselben lagen vielmehr ganz parallel, die Füsse aufwärts gekehrt, anscheinend ganz normal da, und fiel uns, wie bemerkt, nur eine Verkürzung derselben und die Lordosenstellung des Beckens auf. Letztere war aber durch die colossale Anschwellung — das Becken sah elephantenähnlich aus — maskirt, und andererseits brachte die verhältnissmässig freie Rotation wiederum eine Täuschung, so dass wir eine doppelseitige Schenkelhalsfractur vor uns zu haben glaubten. Dass die Beine nicht nach aussen rotirt, resp. umgefallen waren, wie bei nicht eingekeilter Schenkelhalsfractur stets beobachtet wird, erklärten wir uns einerseits durch die Möglichkeit einer Einkeilung, da Patient am Boden gewalzt worden war, andererseits durch die enorme Verbreiterung des Beckens und der oberen zwei Drittel der Oberschenkel, durch welche die letzteren eine sehr breite Fläche zum Aufruhen gewannen, und durch die gleichzeitige passive Spannung aller Gewebe infolge der gewaltigen Infiltration. Wir bedauern sehr, nicht gleich zu Anfang, trotz der vorhandenen erheblichen Shockerscheinungen, die Narkose zu Hülfe gezogen zu haben; mit ihrer Unterstützung wären wir vielleicht im Stande gewesen, das richtige Krankheitsbild zu erkennen, und wäre dann wohl auch die Reduction ohne Mühe gelungen, wenigstens links (Kapselriss unten hinten). Unter den beschriebenen Verhältnissen aber war eine Täuschung leicht möglich und der Misserfolg der nach 3 Monaten unternommenen Reductionsversuche — wie bemerkt, war erst nach dieser Zeit die Abschwellung endlich so weit gediehen, dass eine directe Palpation möglich wurde — erklärt sich ebenfalls leicht aus der mittlerweile reichlich angelegten Osteophytenbildung im Bereich der luxirten Köpfe. Wenn es uns vergönnt gewesen wäre, den Fall frisch zu untersuchen und nicht erst nach 4 Tagen,

so wäre es uns wohl auch möglich gewesen, die richtige Diagnose zu stellen und die entsprechende Therapie einzuleiten.

Nachdem einmal die Erfolglosigkeit der Repositionsversuche dargethan war, so entschlossen wir uns zur Resection des Schenkelkopfs vorläufig rechts, in der Absicht, die Operation später eventuell auch auf der anderen Seite zu unternehmen, da durch die reichliche Osteophytenbildung die Bewegungsfähigkeit im neugebildeten Gelenk beiderseits erheblich beschränkt erschien. Der ungünstige Ausgang setzte uns in den Stand, einerseits die vorliegende Verletzung anatomisch genau zu untersuchen, andererseits brachte uns diese Untersuchung die Ueberzeugung bei, dass wir besser gethan hätten, von

Laufende Nummer	Autor	Datum der Beobachtung	Alter und Geschlecht des Patienten	Art der Luxation	
				rechts	links
1	*Sinogowitz*	1830	? Mann	obturatoria	obturatoria
2	*Andreini*	1845	30jähr. Mann	iliaca	infrapubica
3	*Jung*	1846	30jähr. Mann	ischiadica	iliaca
4	*Wood*	1852	46jähr. Mann	iliaca	iliaca
5	*Barker*	1854	19jähr. Mann	obturatoria	obturatoria
6	*Prichard*	1854	19jähr. Mann	iliaca	iliaca
7	*Hodgen*	1855	? Knabe	ischiadica	obturatoria (perinealis)
8	*Warren*	1857	? Mann	obturatoria	iliaca
9	*Bourienne*	1857	35jähr. Mann	ischiadica	iliaca
10	?	1860	27jähr. Mann	iliaca	iliaca
11	*Boisnot*	1867	40jähr. Mann	pubica	iliaca
12	*Fischer*	1868	37jähr. Mann	iliaca	ischiadica
13	*Steiner*	1869	29jähr. Mann	obturatoria	obturatoria
14	*Pollard*	1872	53jähr. Mann	obturatoria	iliaca
15	*Kunschert*	1874	? Mann	?	?
16	*Crawford*	1876	30jähr. Mann	iliaca	ischiadica
17	*Packard*	1878	40jähr. Mann	obturatoria	iliaca
18	*Allis*	1879	42jähr. Mann	iliaca	obturatoria
19	*Schinzinger*	1879	40jähr. Mann	ischiadica	pubica
20	*Roberts*	1880	65jähr. Mann	iliaca	obturatoria
21	*Niehans*	1881	25jähr. Mann	iliaca	iliaca
22	*James*	1883	44jähr. Mann	obturatoria	iliaca
23	*Liebl*	1883	? Mann	iliaca	iliaca
24	*Ebner*	1883	18jähr. Mann	obturatoria	obturatoria
25	*Gibson*	?	?	?	?
26	*Cooper*	?	?	?	?

Obiger Tabelle entnehmen wir, dass bis dahin 24 Fälle von traumatischer Luxation beider Hüftgelenke beschrieben worden sind.

der Resection abzusehen, da die neuen Gelenke vorzüglich gebildet waren und auf eine gute Function hätte gehofft werden dürfen, wenn auch momentan und wohl noch für geraume Zeit die Osteophytenbildung ein bedeutendes Hinderniss abgegeben hätte.

Mit vorstehenden Bemerkungen schliessen wir den casuistischen Theil unserer Arbeit und wenden uns einigen allgemeinen Betrachtungen zu.

Fassen wir der besseren Uebersicht wegen sämmtliche bis dahin beobachteten Luxationen beider Hüftgelenke tabellarisch zusammen, so ergiebt sich folgende Zusammenstellung.

Therapie	Endresultat	Literarische Quelle
Reduction	Heilung	Froriep's Notizen. 1836, und Schmidt's Jahrbücher. Bd. XVI. S. 62.
Reduction	Heilung	Gazetta toscana. 1845.
Reduction	Heilung	Prager Vierteljahrschrift. 1846. Bd. IV. S. 108.
Keine Reduction	ungeheilt	New-York med. Times. 1852. T. II. p. 33.
Reduction	Heilung	Amer. Journ. of med. sciences. 1854. T. XXVII.
Reduction	Heilung	Med. assoc. Journ. London 1854.
Reduction	Heilung	St. Louis. Med. and surg. Journ. 1855. T. XIII. p. 11.
Reduction	Heilung	Boston. Med. and surg. Journ. 1857. T. XXXVII. p. 479.
Reduction	Heilung	Gazette des Hôpitaux. 1857. p. 259.
Reductionsversuche (links)	ungeheilt	Catalogue of patholog. cabinet of the New-York Hospital. 1860. p. 154. No. 310.
Reduction	Heilung	Amer. Journ. of med. sciences. 1867. p. 396.
Erfolglose Reductionsversuche	ungeheilt	Wiener med. Wochenschrift 1868. Nr. 30.
Reduction	Heilung	Archiv für Heilkunde. 1871.
Reduction	Heilung	Bartholom. Hosp. Reports. T. VIII. 1872.
Reduction	Heilung	Bardeleben, Chirurgie. II. 7. Aufl. S. 798.
Reduction	Heilung	Amer. Journ. of med. sciences. Oct. 1876.
Reduction	Heilung	Journ. of the Amer. med. Association 25. Aug. 1885. p. 193.
?	?	Transact. of Pensylvania State med. Society. 1879.
Reduction	Heilung	Wiener med. Presse. 18. Januar 1880.
Reduction	Heilung	Louisville med. News. 1882. Vol. XIII. p. 26.
Resection (rechts)	Tod	—
Reduction	Heilung	Australian med. Journ. Melbourne. 1883. Vol. V. p. 540.
Reduction	Heilung	Albert's Chirurgie. Bd. IV. S. 293.
Reduction	Heilung	Mittheilungen des Vereins der Aerzte in Steiermark. 20. Jahrgang. 1883. S. 57.
?	?	Von Hamilton citirt.
?	?	Von Gross citirt.

Fügen wir denselben jene zwei von Gross erwähnten Beobachtungen (Gibson und Cooper) bei, so erhalten wir die Zahl von 26 Doppel-

luxationen. Wir lassen jedoch diese zwei Fälle bei der allgemeinen Betrachtung weg, da genaue Angaben über dieselben vollständig fehlen. Aus der Zusammenstellung geht hervor, dass

4 mal beide Schenkelköpfe nach vorn (obturatoria),
4 = = = = hinten (iliaca)

luxirt waren. In den übrigen uns näher bekannten Fällen war die Luxation:

rechts	links
5 mal iliaca	7 mal iliaca
1 = pubica	2 = pubica
4 = ischiadica	2 = ischiadica
4 = obturatoria	3 = obturatoria

(bei Fall Kunschert ist die Art der Luxation unbekannt). Die Reduction gelang in 20 Fällen, 4 blieben ungeheilt (Fall 4, 10, 12, 21), ein einziger davon (der unsrige) starb, zwar nicht an den Folgen des Traumas, sondern infolge des Eingriffes (Resection). Was die Ursachen dieser Doppelluxationen betrifft, so sind dieselben verschiedener Natur. Gewöhnlich waren es Erdverschüttungen, Stösse u. s. w., welche den Stamm gewaltsam nach vorn oder rückwärts drängten; die durch die äussere Gewalt erzeugte starke Neigung des Stammes nach vorn oder nach hinten stellte die Hüftgelenke gleichmässig in Hyperflexion oder Hyperextension und bewirkte so das Austreten der Schenkelköpfe. In dem unsrigen Falle war es die von vorn auf die stark flectirten Kniee einwirkende Gewalt, welche die Verletzung zu Stande brachte. Das Gegenstück zu dem unsrigen bildet Fall Nr. 24 (Ebner). Die schwere Last fiel dem Patienten auf die Kreuzgegend, als er sich in hockender Stellung mit möglichst abducirten Oberschenkeln auf den Fussspitzen balancirend befand, und erzeugte so, wie leicht ersichtlich, die doppelseitige Luxatio obturatoria. Möglich ist ferner, wie Lossen bemerkt, dass äussere Gewalten dem Becken eine drehende Bewegung mittheilen können, was durch den Fall Nr. 11 (Boisnot) gut illustrirt wird.

Wir sind am Schlusse unserer Mittheilung angelangt und hoffen durch dieselbe die Aufmerksamkeit der Fachgenossen auf die nicht allzuselten vorkommenden Doppelluxationen im Hüftgelenk wachgerufen zu haben. Wir geben uns auch der Hoffnung hin, dass die Publication unseres Falles, welcher klinisch ein so ungewöhnliches Bild darbot, dazu dienen möchte, in derartigen Fällen künftighin einen ähnlichen diagnostischen Irrthum zu verhüten.

Bern im Juli 1887.